#120

# Наращивание гайморовой пазухи с помощью различных биоматериалов. Сравнительное гистологическое и гистоморфометрическое исследование у человека

***Дж.Орсини****, *А.Пиателли, М.Дегиди, Дж.Пекора, М.Пиателли, Дж.Йуцци, А. Скарано*
*Стоматологическая школа – Университет имени Дж.Д.Анунцио, г. Чиети-Пескара, Италия*

Входим в будущее с имплантатами

**КРАТКОЕ СОДЕРЖАНИЕ**
Введение. Реабилитация отечных задних отделов верхней челюсти с зубными имплантатами может оказаться затруднительной ввиду недостаточного объема кости из-за пневматизации гайморовой пазухи и резорбции альвеолярного гребня. Для наращивания пазухи использовались различные биоматериалы. Целью исследования было сравнение эффективности различных материалов для увеличения костной ткани в гайморовой пазухе у человека. Материалы и методы. В этом исследовании приняли участие всего 54 пациента. Критерием отбора пациентов было частичное отсутствие зубов на верхней челюсти в области премоляров и моляров и наличие альвеолярного гребня толщиной 3-5 мм между дном гайморовой пазухи и альвеолярным отростком. Всего было вставлено 162 имплантата. Для процедуры увеличения гайморовой пазухи использовалось всего 8 биоматериалов. Спустя 6 месяцев все пациенты проходили через биопсию. Всего было получено 54 образца тканей. Результаты. Ни у одного из 54 пациентов не было осложнений. Все имплантаты были стабильны, и рентген показал, что вокруг имплантатов сформировалась плотная кость. В среднем период, в течение которого пациенты оставались под наблюдением врача, составлял 4 года. За это время семь имплантатов выпали. Гистологические результаты показали, что почти все частицы различных биоматериалов уже были окружены костью. Некоторые биоматериалы оказались более рассасываемыми, чем другие. Гистоморфометрия выявила особенности вновь сформированной кости вокруг частиц различных имплантированных биоматериалов: *Аутогенная кость*: вновь сформированная кость занимала 42% места, костный мозг 40%, оставшиеся частицы биоматериалов 18%. *DFDBA*: вновь сформированная кость 39%, костный мозг 27%, оставшиеся частицы биоматериалов 34%. *Био-коралл*: вновь сформированная кость 42%, костный мозг 41%, оставшиеся частицы биоматериалов 17%. *Био-стекло*: вновь сформированная кость 40%, костный мозг 43%, оставшиеся частицы биоматериалов 17%. *Fisiograft*: вновь сформированная кость 43%, костный мозг 56%, оставшиеся частицы биоматериалов 1%. *Pep-Gen P-15*: вновь сформированная кость 40%, костный мозг 37%, оставшиеся частицы биоматериалов 23%. *Сернокислый кальций*: вновь сформированная кость 48%, костный мозг 39%, оставшиеся частицы биоматериалов 13%. *Bio-oss*: вновь сформированная кость 39%, костный мозг 34%, оставшиеся частицы биоматериалов 27%. Заключение. Все изученные биоматериалы оказались био-совместимыми и способствующими формированию новой кости в процедуре поднятия дна гайморовой пазухи. Не было никаких признаков воспалительных реакций. Все данные – очень обнадеживающие из-за высокого числа успешно вылеченных пациентов и хорошего качества кости, обнаруженной в образцах биопсии.

МАТЕРИАЛЫ И МЕТОДЫ

В этом исследовании приняли участие 54 пациента, из них 24 мужчины и 30 женщин, в возрасте от 52 до 68 лет (средний возраст 61 год). Средняя толщина кости в дне гайморовой пазухи составляла 4,5 мм. Примененная к пациентам процедура была разрешена Комитетом по Этике, и письменное согласие на участие в исследовании с подтверждением информированности было получено от всех пациентов.

Критерием отбора пациентов для участия в исследовании было частичное отсутствие зубов на верхней челюсти в области премоляров и моляров (с одной стороны или с двух сторон) и наличие альвеолярного гребня толщиной 3-5 мм между дном гайморовой пазухи и альвеолярным отростком. Критерием исключения пациентов из экспериментальной группы были: курение, системные заболевания, патология гайморовой пазухи, недавнее удаление зубов (менее 1 года назад) в исследуемой области зубов. Из исследования исключались также пациенты, у которых невозможно было добиться первичной стабильности. В свой первый визит в клинику в рамках участия в исследовании все пациенты подвергались клиническому и стоматологическому обследованию, проходили рентген (околоверхушечные и панорамные снимки) и компьютерную аксиальную томографию.

В рамках исследования было установлено в общей сложности 162 имплантата. В процедурах наращивания дна гайморовой пазухи были использованы биоматериалы 8 видов. Во всех процедурах использовалось 100% каждого биоматериала. Общее число полученных путем биопсии образцов тканей составляло 54; биопсия проводилась через 6 месяцев после имплантации. Обработка образцов: образцы немедленно после взятия фиксировались и нарезались на тонкие секции с помощью автоматизированной системы Precise 1 (компания Assing, г. Рим, Италия). Образцы обезвоживались в серии полосканий во все более крепких растворах алкоголя и погружались в вещество LR, так называемый «Белый полимер» (Лондонский полимер, г. Беркшир, Великобритания). После полимеризации образцы нарезались вдоль их продольной оси высокоточным алмазным диском на секции толщиной приблизительно 150 микрон и шлифовались до толщины 30 микрон полировальным устройством особой конструкции. Эти срезы подвергались окрашиванию фуксин-сернистой кислотой и синим толуидином. Далее срезы изучались при нормальном проходящем через материал освещении под микроскопом Leitz Laborlux. Далее выполнялась гистоморфометрия с помощью светового микроскопа (модель Laborlux S, компания Leitz, г. Ветцлар, Германия), соединенного с видеокамерой высокого разрешения (3CCD, JVC KY-F55B). Снимки передавались на монитор и персональный компьютер (Intel Pentium III 1200 MMX). Эта оптическая система была связана с графическим планшетом (Matrix Vision GmbH) и гистометрическим пакетом программного обеспечения, используемого для получения высококачественных изображений (Image-Pro Plus 4.5, компания Immaginal & Computer Soc, г. Милан, Италия).

ГИСТОМОРФОМЕТРИЧЕСКИЕ РЕЗУЛЬТАТЫ

| | [illegible] | [illegible] | [illegible] |
|---|---|---|---|
| [illegible] | 42±2 | 40±0,8 | 18±1,1 |
| [illegible] | 39±2 | 27±1 | 34±1 |
| [illegible] | | | |
| [illegible] | 42±1 | 41±2 | 17±1 |
| [illegible] | | | |
| [illegible] | 40±2 | 43±3 | 17±2 |
| [illegible] | 43±3 | 56±4,1 | 1±3,1 |
| [illegible] | 40±3 | 37±3 | 23±4 |
| [illegible] | 48±2 | 39±1 | 13±1 |
| [illegible] | 39±1 | 34±2 | 27±1 |
| | | | |

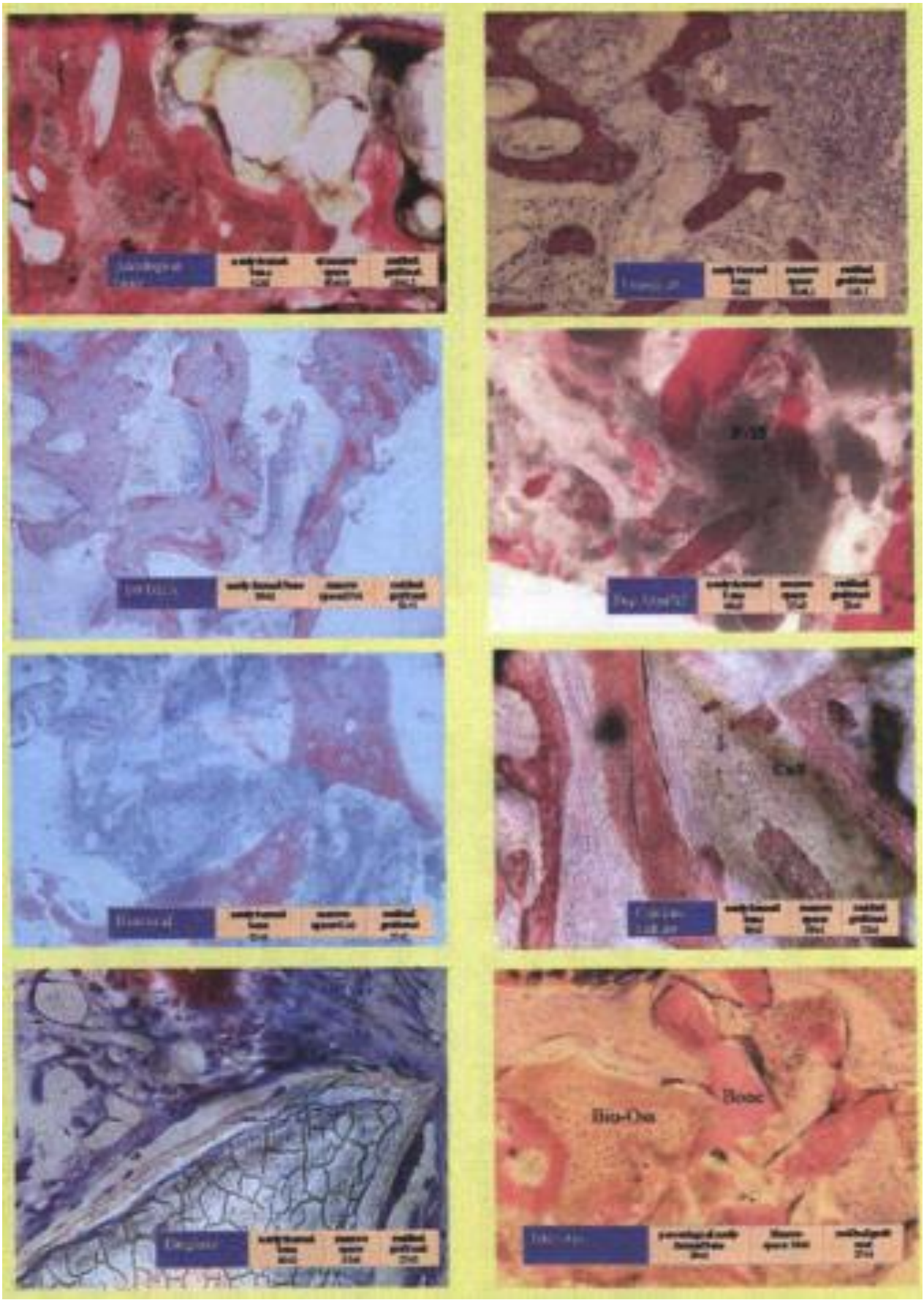


ВЫРАЖЕНИЕ ПРИЗНАТЕЛЬНОСТИ

This work was partially supported by the National Research Council (C.N.R.), Rome, Italy, by the Ministry of Education, University and Research (M.I.U.R.), Rome, Italy, and by AROD (Research Association for Dentistry and Dermatology), Chieti, Italy.

The tested biomaterials were provided from the following companies:
DFDBA (LifeNet, Virginia Beach, VA) ; Biocoral (Inoteb, St Gonnery, France); Bioglass (US Biomaterials, Alachua, FL); Fisiograft (Ghimas,Bologna, Italy); PepGenP-15 (Dentsply, Lakewood, Colorado); Calcium Sulfate (Classimplant, Rome, Italy); Bio-Oss (Geistlich, Wohlhusen, Switzerland)

*ОБСУЖДЕНИЕ РЕЗУЛЬТАТОВ И ВЫВОДЫ*

Процедуры увеличения гайморовой пазухи можно с успехом использовать для восстановления кости после имплантации в задних атрофических отделах верхней челюсти, когда остаток кости составляет не более 5 мм. В нашем исследовании все протестированные материалы показали успешное образование кости и никаких признаков воспалительных инфильтратов клеток. Был обнаружен тесный контакт между большинством из протестированных материалов и вновь сформированной костной тканью.

АУТОГЕННАЯ КОСТЬ, как выяснилось, является наилучшим типом имплантата, который можно использовать в ортопедии. Из имеющихся материалов аутогенная кость – материал, в отношении которого с наибольшей надежностью можно дать гарантию на успех. Основной проблемой, связанной с использованием автогенной кости является доступность этого материала. И по этой причине использовались многие другие типы материалов как заменители автогенной кости.

Материал DFDBA широко использовался и ранее, и сообщалось, что этот материал – биосовместимый, остеокондуктивный и медленно рассасываемый. Частицы материала DFDBA, расположенные около ранее существовавшей кости, на момент гистологического исследования оказываются окруженными вновь сформированной костью, но частицы, расположенные на более далеком расстоянии от этой границы, демонстрируют лишь легкую минерализацию и незначительное образование вокруг них новой костной ткани.

БИО-КОРАЛЛ – Продемонстрировано, что этот материал подвергается распаду; выясняется, что распад связан со степенью порозности этого коралла и может выступать в двух формах: растворение на поверхности или резорбция макрофагами и многоядерными гигантскими клетками.

БИО-СТЕКЛО – Этот материал имеет потенциал способствовать регенерации костной ткани; он не провоцирует появление воспалительных инфильтратов или волокнистого обволакивания; рассасывается он медленно.

Материал-наполнитель FISIOGRAFT – это сополимер таких синтетических полимеров как всасываемые полилактидная (PLA) и полигликолидная (PGA) кислоты, которые в сочетании используются в равных долях. Этот материал имеет низкую плотность, и он полностью абсорбируется за 4-8 месяцев. Он успешно использовался как наполнитель полостей после удаления зубов. Он индуцирует образование новой костной ткани, сходной с окружающей костной тканью. И у этого материала самый короткий период распада. Многие из разновидностей этого материала подвергаются обработке для приобретения порозности, и кость может формироваться даже внутри частиц этого имплантата, а не только между частицами.

Материал PEPGEN P-15 – Это сочетание натуральной неорганической бычьей гидроксиапатитной матрицы в сочетании с синтетическим связывающим клетки пептидом. Эти частицы, как известно, усиливают образование костной ткани в периодонтальных и костных дефектах. В этом исследовании они показали признаки резорбции и оказались почти полностью окруженными пластинчатой костью.

СЕРНОКИСЛЫЙ КАЛЬЦИЙ – Это материал, легкий в использовании, рассасываемый, и его можно рассматривать как биоактивный материал, который способствует миграции клеток-предшественников остеобластов. Этот материал действительно образует новую кость благодаря промежуточному слою, богатому фосфатом кальция. Его можно использовать в виде цемента или в виде гранул; и то и другое дает хорошие результаты. В форме гранул этот материал более медленно рассасывается, чем в форме цемента.

BIO-OSS - В некоторых случаях использование этого материала с очень низкой скоростью распада может быть исключительно удачным решением. При использовании материала BIO-OSS кость растет вверх от уже существующей кости на дне гайморовой пазухи и врастает в зону имплантации. Этот материал поддерживает полость,

предотвращая ее сжатие, и помогает избежать нежелательной ранней абсорбции. Этот материал не дает воспалительных реакций.
Гистологическая оценка вновь сформированной костной ткани в процедуре восстановления кости в гайморовой пазухе будет очень полезна для понимания таких вопросов, как природа и количественные показатели вновь формирующейся костной ткани и остатков материала имплантата. В литературе сообщалось о значительных вариациях в количестве и качестве вновь сформированной кости в процедуре наращивания кости в гайморовой пазухе. И гистоморфометрия образцов, взятых у человека, дает результаты от 5% до 59% в отношении типа материала для имплантации и времени проведения биопсии. Предыдущие исследования продемонстрировали, что иногда получается очень плохое качество кости, даже после нескольких месяцев заживления. Наше исследование показывает, что все протестированные материалы можно использовать в качестве имплантатов в процедурах восстановления кости в гайморовой пазухе, и пациенты во всех случаях хорошо переносят все эти материалы; они обладают высокой биосовместимостью. Результаты гистоморфометрии показывают, что за наблюдаемый отрезок времени различие между материалами касалось площади, занятой костным мозгом и остатками материала имплантата, а образование новой кости во всех случаях идет более или менее одинаково. Тем не менее, если не считать автогенную кость, немного более высокий процент образования новой кости наблюдалось при применении сернокислого кальция и материала Fisiograft, причем кость была более трабекулярной (имела более сетчатую структуру).
Многие важные вопросы, касающиеся предсказуемости результатов процедур наращивания кости в гайморовой пазухе, остаются пока без ответа, но на основании нашего исследования мы можем утверждать, что различные материалы можно использовать с высокой безопасностью, и выбор между ними должен быть обусловлен нуждами в конкретной ситуации и предпочтениями лечащего врача. В каждом случае выбор подходящего биоматериала должен выполняться на основе знания его свойств. Нужно принять во внимание достоинства и недостатки материалов и помнить, что мы можем ожидать предсказуемых результатов, и клинический успех гарантирован.
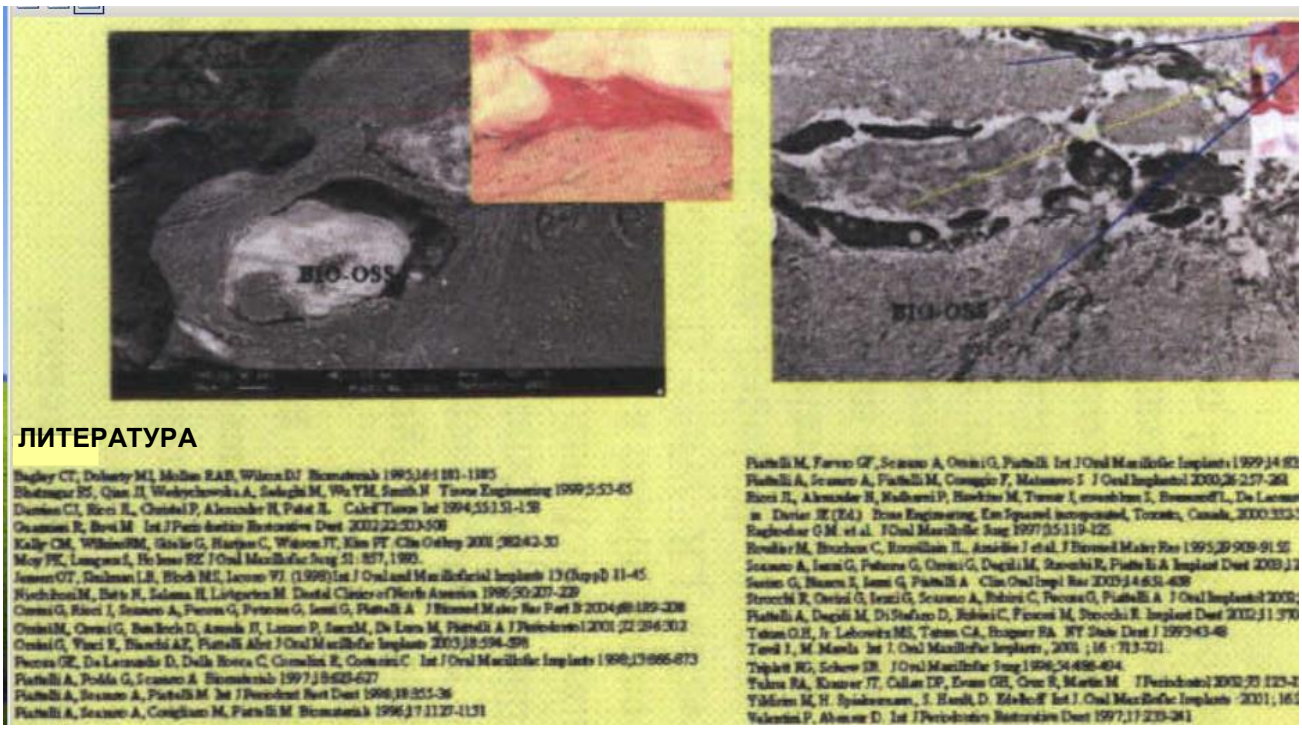
## ПРОВОДИМЫЕ ИССЛЕДОВАНИЯ: АНАЛИЗ РЕЗУЛЬТАТОВ ПРИМЕНЕНИЯ СКАНИРУЮЩЕЙ МИКРОСКОПИИ И ПРОСВЕЧИВАЮЩЕЙ МИКРОСКОПИИ на одних и тех же биоматериалах